應用數種動物模式於藥用與保健植物之效能評估

廖俊旺[1]、蔡孟君[1]、黃振聲[1]、劉新裕[2]、王順成[1*]

[1]行政院農業委員會農業藥物毒物試驗所 應用毒理組
[2]行政院農業委員會農業試驗所 農藝組

摘要

本文主要介紹數種重要動物模式，包括介紹應用於藥用與保健植物糖尿病效能評估之 Black Kaliss (C57BL/KsJ)小鼠，和以 streptozotcin (STZ) 與 nicotinamide 誘導之非胰島素依賴型(NIDDM)大鼠及以STZ誘導之胰島素依賴型(IDDM)錢鼠(musk shrew mouse)等三種糖尿病效能測試之動物模式。另對延緩老化症之效能評估用之SAMP8 型動物模式之特性、開發及應用，作一系統說明。最後說明以致癌過程需誘發期(initiation)及促發期(promotion)二階段理論，經由部分切肝術(partial hepatectomy)建立快速誘導肝癌之動物模式，並其對藥用與保健植物之效能及安全評估，作一系列之介紹，希冀利用動物模式協助提升國內生物科技之發展，並提供政府對藥用與保健植物做適當管理。

一、緒言

藥用與保健植物之開發，已漸成爲國內頗具發展潛力之生物科技產業。但近年來，由於市場上對兩類產品需求快速增加，導致大部分產品發展方向分歧而雜亂，致管理困難。因此衛生署乃於八十八年二月，針對健康食品之開發，制定「健康食品管理法」，此法可說對大部分機能性食品的開發與管理，奠定良好基礎。唯藥用與保健植物的開發，牽涉兩項重要的問題，即效能(effect)及安全性(safety)的評估。一般而言，效能及安全性評估之主要程序中，以動物實驗佔最重要位置。藥物或食品開發前，均需先進行動物實驗後，才可進行人體臨床試驗。唯人體臨床試驗有時受環境條件的限制，或開發產品狀況不同，可著量減少或免除。衛生署已公告部分健康食品在效能及安全性評估項目、準則及規範，並陸續研訂其他保健功效評估的項目，希望藥用與保健植物在短期內，亦可參考進行。如此，藥用與保健植物開發及應用將可有一番前景。

本文僅就藥用與保健植物之效能性評估，所遭遇動物模式的困難，及就本實驗室所發展或引用數種動物模式做一簡略的介紹，俾供國內外的專家或學者參酌或應用。

二、調節血糖效能之動物模式

目前糖尿病動物模式大致可分爲：基因遺傳及以藥物或飲食誘發糖尿病等三大類(Ito et al., 2001; Takeshita et al., 2001)，常作爲藥用與保健植物之效能性評估，如冬蟲夏草發酵液等(Lee and Park, 2000; Lo et al., 2004)。本實驗室亦以下列幾種動物模式做爲糖尿病之效能檢測之指標。

1.遺傳自發性血糖小鼠Black Kaliss：

C57 BL/KsL或稱爲C57 Kaliss小鼠是由Diabetes ($Lepr^{db}$)及Obse肥胖小鼠(Lep^{ob})，經由近親交配(inbred)繁殖而得。此種小鼠具有遺傳性自發性高血糖，其血糖濃度高(280−350 mg/dl vs.115 5 mg/dl對照組)，此型小鼠適於糖尿病第二型－非胰島素依賴型(NIDDM)實驗，但此種動物模式繁殖鼠隻後代，其帶遺傳自發高血糖鼠隻比例僅約30%左右(Takeshita et al., 2001)。

1.化學物誘導糖尿病動物模式，此可分爲兩種方式：

Streptozotocin (STZ)爲一種glucosamine衍生物，由Streptomyces acromogenes分離所得之毒素，具有破壞胰臟蘭氏小島-cell 作用，可作爲誘發IDDM藥劑之一(圖一)。衛生署公告健康食品調整

血糖效能評估方法亦以STZ注射加上nicotinamide誘導方式，適合胰島素依賴型第一型糖尿病效能評估模式(DOH, 1999; Masiello et al., 1998)，由表一之結果可與其他動物模式之結果相佐證。另以STZ誘導錢鼠(musk shrew)之動物模式，以單一劑量75 mg/kg BW腹腔注射(ip)錢鼠，經10天後，可百分之百誘發高血糖雄鼠，於非空腹(non fasted)之血糖值濃度=300 mg/dl及降低濃度胰島素(0.25 ng/ml，較對照組少30%)。該動物模式是由Ohno等人(1998)提出，此動物模式之優點爲，此動物保留靈長類演化過程之特性，因此其特性與人類之差距較小，且誘發方式簡單，誘發率在雄性動物可高達100% (圖二)。此動物模式有助於 IDDM及他其類型糖尿病之研究。

三、延緩老化之效能評估動物模式

目前衛生署已公告之保健功效項目中，延緩老化的保健效能的項目亦列名其中。一般認爲國內保健食品工業具發展潛力之項目中，延緩老化是其中相當重要項目。雖然目前已建立許多老化基因小鼠模式，但Takeda等人(1991)所發展之老化促進小鼠(senescence-accelerated mouse, SAM)具有早期老化特徵，如脫毛、脊椎彎曲等，可作爲延緩老化效能之動物評估模式。類澱粉蛋白(β-amyloid)沉積腦部被認爲是引起 Alzheimer's disease 之主要原因(Farra et al., 2003)，亦可表現在SAM小鼠腦部區，同時在SAM系列之小鼠中以SAMP8最具特色，其具嚴重的腦幹海綿體退化和海馬區含PGS(PAS- positive granular structure)(表二、圖三)，其中最重要的老化指標即爲腦幹海綿體退化(spongioform degeneration)，在其出生5-8個月SAMP8小鼠，其海綿狀病變大小及數目均達到最高峰，而在11個月齡時，此時海綿空泡數目不但增加，且可擴充至腦部其他區域。因此對延緩老化有效之藥用與保健植物，可依其海綿狀空泡數目及類澱粉沉積(β-amyloid)多寡，作爲效能評估之指標(Ichiro et al., 1994; Takeda and Hosokawa, 1991)。SAMP8小鼠被認爲是最佳動物模式之一(Morley et al., 2004)。

四、抑制腫瘤及致癌性之動物模式

現階段國內對於藥用與保健植物之開發，許多專家學者均認爲在效能測試上，短中期爲優先發展之技術，偏重於調節血脂、抑制腫瘤、免疫調節及減肥效果之評估。而在安全性之毒理評估上對急毒性、亞慢毒性、致變異性及致癌性之技術，仍需加速發展。往昔此類研究大都集中利用動物之組織、器官等癌細胞株之探討。由於細胞株與活體間之關連性，仍有爭議，其結果難與動物研究結果取得良好相關性，因此動物實驗結果仍不可或缺。傳統測試藥物誘發癌症與否之動物實驗，需花費長達二年時間，費時且費力。因此，對藥用與保健植物之開發造成極大之障礙。因此發展抑制腫瘤及致癌性動物模式研究，可進一步補足此一缺點，無論在效能及安全評估上均相當重要。Ito等人(1986)發展快速誘導致肝癌法(rapid bioassay for hepatocarcinogesis)，可加速腫瘤細胞之生長，縮短癌細胞之形成時間(Hadjiolov et al., 1995)。本實驗室亦在1989年引入此一模式，利用肝部份切除術(partial hepatectomy)及2-AAF(2-acetylaminofluorene)在短期內(8-12週)可快速誘導大鼠產生不同程度之肝病變及腫瘤形成，如表三、四及圖四(Liao, et al., 1991, 1993)。結果發現經肝部份切除術之動物，其Glutamic oxaloacetic transaminase (GOT)、Glutamic pyurvic transaminase (GPT)及γ-glutaminotrans- peptidase (γ-GT)在初期均顯著增加，第10及12週後並產生明顯小結節(nodule)及肝腫瘤(hepatoma)，顯示此致癌動物模式誘導之成功性。由於本實驗動物模式，經生理性及化學性處理後所誘發雄鼠肝腫病變之機率爲100%，是十分良好之動物模式。過程中除生理性處理外，其餘試驗動物生理均與自然狀態下相似，具良好之免疫系統，此也與人類正常狀況相似。因此，此模式進行藥用與保健植物之抑癌效能及安全性評估，具相當實用價值。

五、結語

由於藥用與保健植物開發，勢必成爲明日生技最耀眼的產業。因此，如何開發有效的動物模式

，以配合其效能性之前導研究或安全性之評估工作，日益重要。目前國內在效能性動物模式之開發上，因國外動物模式發展迅速，大抵有跡可循；但在安全評估動物模式，則大部分停留較容易進行之急性及亞急性毒理動物模式。至於在致癌性、致畸胎性及致生殖毒性之安全評估，目前均少進行。因此很多產品均被限制在安全評估上，無法順利開發。此現象對於藥用與保健植物在安全評估，尤其顯著，因此宜速建立評估規範，否則以目前藥用與保健植物開發之需求，將無法配合其上市之速度，這是相當令人扼腕。總之，動物模式建立及動物實驗之快速發展，爲推動生技產業之原動力，其技術發展應加速進行，如此，國內之生技產業才可能與國際並駕其驅。

六、參考文獻

Department of Health. 1999. Evaluation Methods for the Heath Food. Home page of DOH. No.8803782, Taipei, Taiwan, ROC. <http:/www.doh.gov.tw>

Farra, S. A., W. A. Banksa, K. Uezua, A. Sanoc, F. S. Gaskina, and J. E. Morley. 2003. Antibody to -amyloid protein increases acetylcholine in the hippocampus of 12 month SAMP8 male mice. Life Sci. 73: 555562.

Hadjiolov, N. H., A. Bitsch, and H. G. Neumann. 1995. Early initiating and promoting effects in 2-AAF-induced rat liver carcinogenesis: an immunohistochemical study. Cancer Lett. 98: 99-46.

Ichiro, A., M., Hideo, M. Veno, T. Talemura, N. Kitabayash, N. Seriu, T. Kawamata , S.Niagara, A. Shimed, and T. Takeda. 1994. Age related morphological changes in the brain of senescence-accelerated mouse (SAMP8). The SAM Model of Senesces. pp. 67-72. Elsevier Science B.V.

Ito, M., Y. Kondo, A. Nakatani, K. Hayashi, and A. Naruse. 2001. Characterization of low dose streptozotocin-induced progressive diabetes in mice. Environ. Toxicol. Pharmacol. 9: 7178

Ito, N., T. Inoue, Y. Tagawa, T. Aoki, and M. Kagawa. 1986. Development of new rapid bioassay for carcinogens to predict the results of long-term carcinogenicity test. Carcinogenesis. 90: 601-61.

Lee, S. L., and I. S. Park. 2000. Effects of soybean die on the cells in the streptozotocin treated rats for induction of diabetes. Diabetes Res. Clin. Practice. 47: 1-13.

Lo, H. C., S. T. Tu, K. C. Lin, and S. C. Lin. 2004. The anti-hyperglycemic activity of the fruiting body of Cordyceps in diabetic rats induced by nicotinamide and streptozotocin. Life Sci. 74: 2897-2908.

Liao, J. W., and S. C. Wang. 1991. The rapid bioassay method for hepatocarcinogensis on rat. J. Chinese Soc. Vet. Sci. 17: 133-140.

Liao, J. W., S. C. Wang, and C. I. Liu. 1993. Effect of concentration on response in rapid bioassay for hepatocarcinogenesis in rat. J. Chinese Soc. Vet. Sci. 19: 259-267.

Masiello, P., C. Broca, R. Gross, M. Roye, M. Manteghett, P. Hillaire-Bys, M. Novella, nd G. Ribes. 1998. Experimental NIDDM. Development of a new model in adult rats administered streptozotocin and nicotinamide. Diabetes. 47:224-229.

Morley, J. E., W.A. Banks, V.B. Kumar, and S.A. Farr. 2004. The SAMP8 mouse as a model for Alzheimer disease: studies from Saint Louis University. International Congress Series 1260: 23 28

Ohno T., J. Kitoh, K. Yamashita, Y. Ichikawa, F. Horio, M. Terada, A. S. Tanaka, and T. Namikawa. 1998. Toxin-induced IDDM (Insulin Dependent Diabetes Mellitus) in the musk shrew. Life Sci. 63:455-462. Takeda, T., and M. Hosokawa. 1991. Senescence-accelerated mouse (SAM): a novel murine model of accelerated senescence. JAGS. 39: 911-919.

Takeshita, S., I. Kawamura, T. Yasuno, C. Kimura, T. Yamamoto, J. Seki, A. Tamura H.Sakurai, and T. Goto. 2001. Amelioration of insulin resistance in diabetic ob/ob mice by a new type of orally active insulinmimetic vanadyl complex: Bis (1-oxy-2-pyridinethiolato) oxovanadium (IV) with VO(S O) 2 2 coordination mode. Inorg Biochem. 85: 179186.

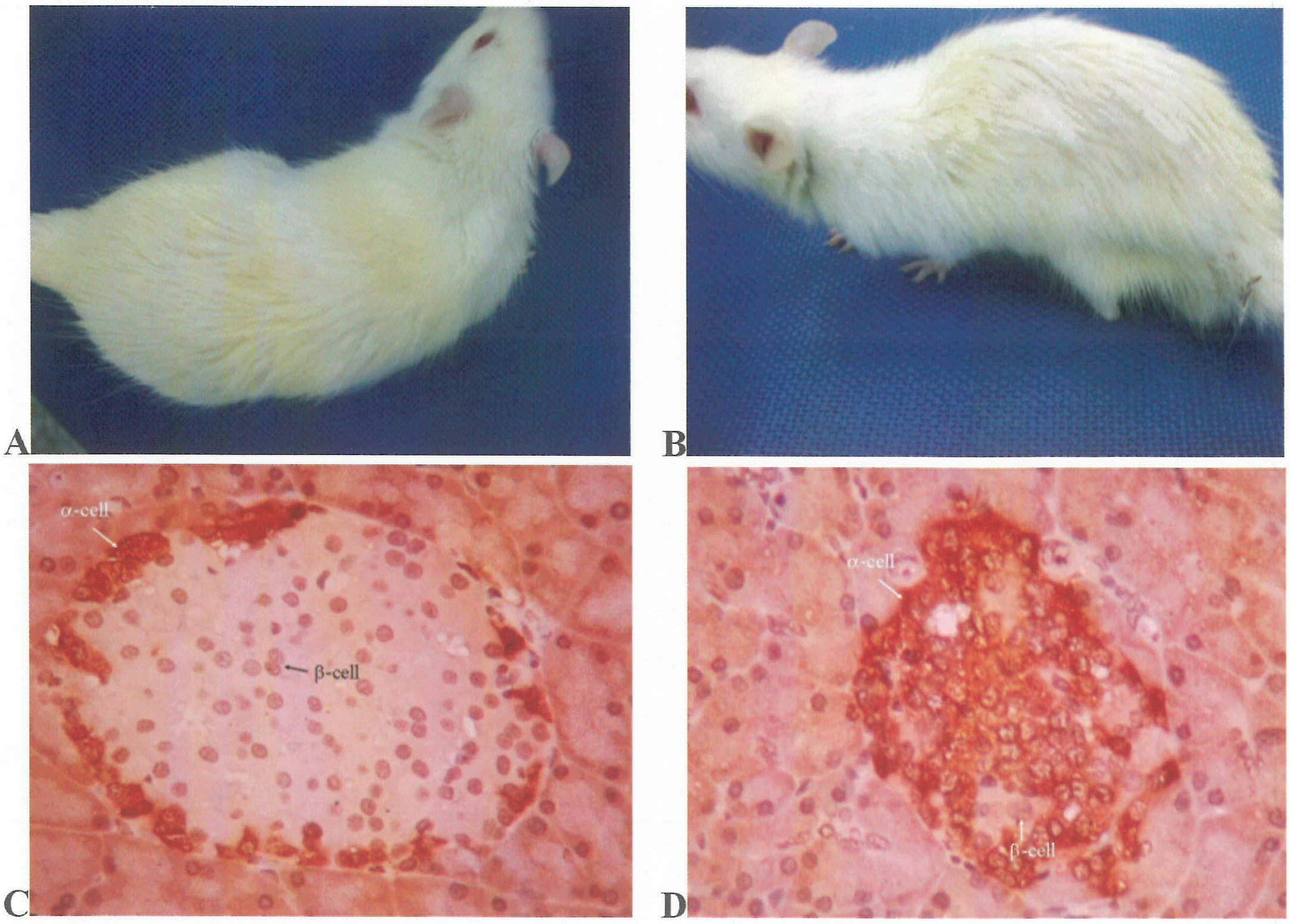

圖一、STZ誘發糖尿病鼠之病理評估

Fig. 1. STZ-induced hyperglycemia in rats. Control male rat (A), emaciation was found in diabetes rats after a single intraperitoneal injection of 65 mg/kg STZ (B). Immunohistochemistry staining of -cells (brownish) and -cells (unstained) in the islets of pancreas of control rats (C); most f -cells disappeared in diabetes rats (D) (anti-glucagon staining, 400x).

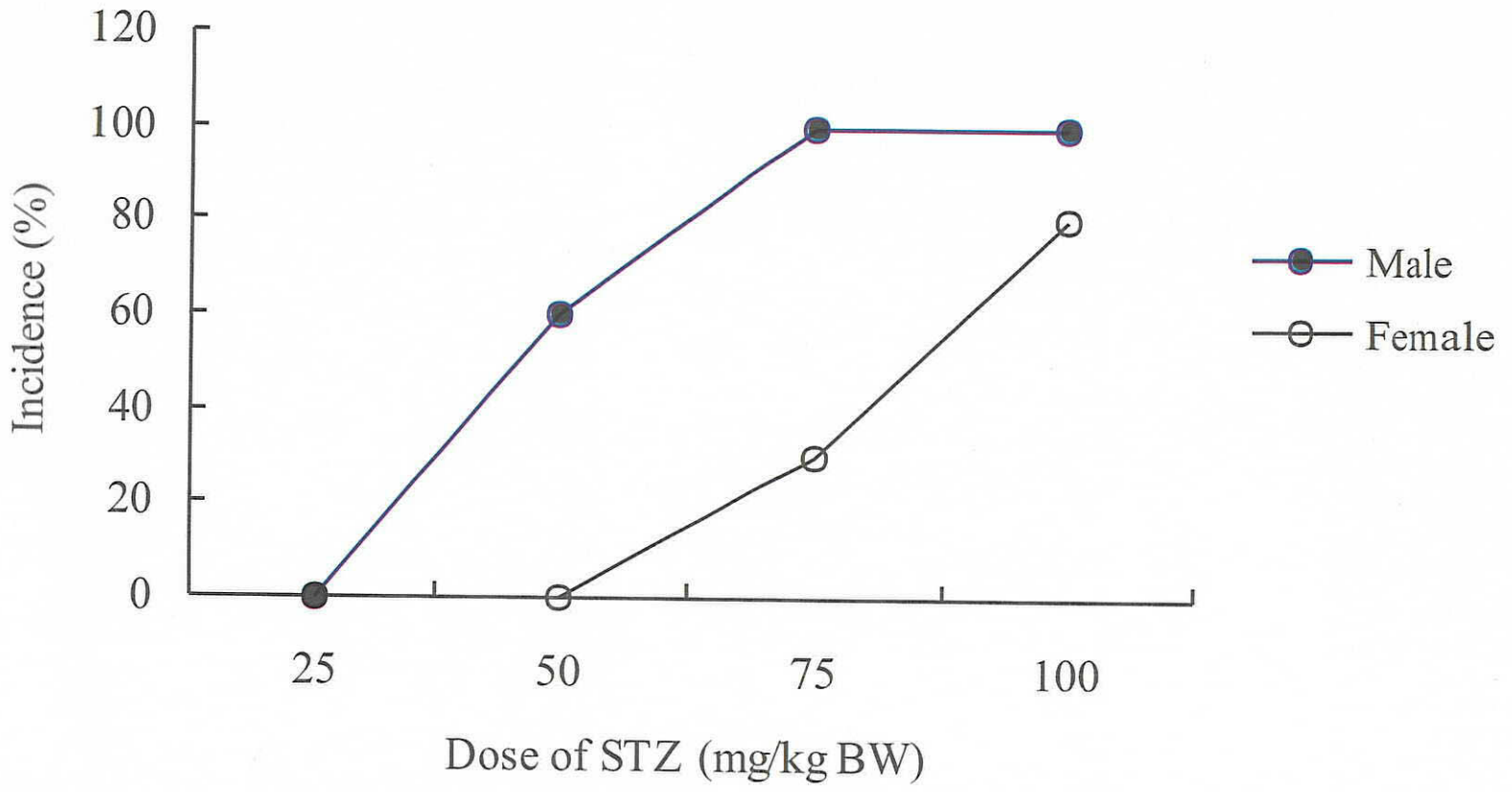

圖二、STZ誘發糖尿病錢鼠之發生率

Fig. 2. Incidence of diabetes musk shrew following a single injection of various doses of STZ on the 10th day after administration. : male; : female. Cited from Ohno et al. (1998).

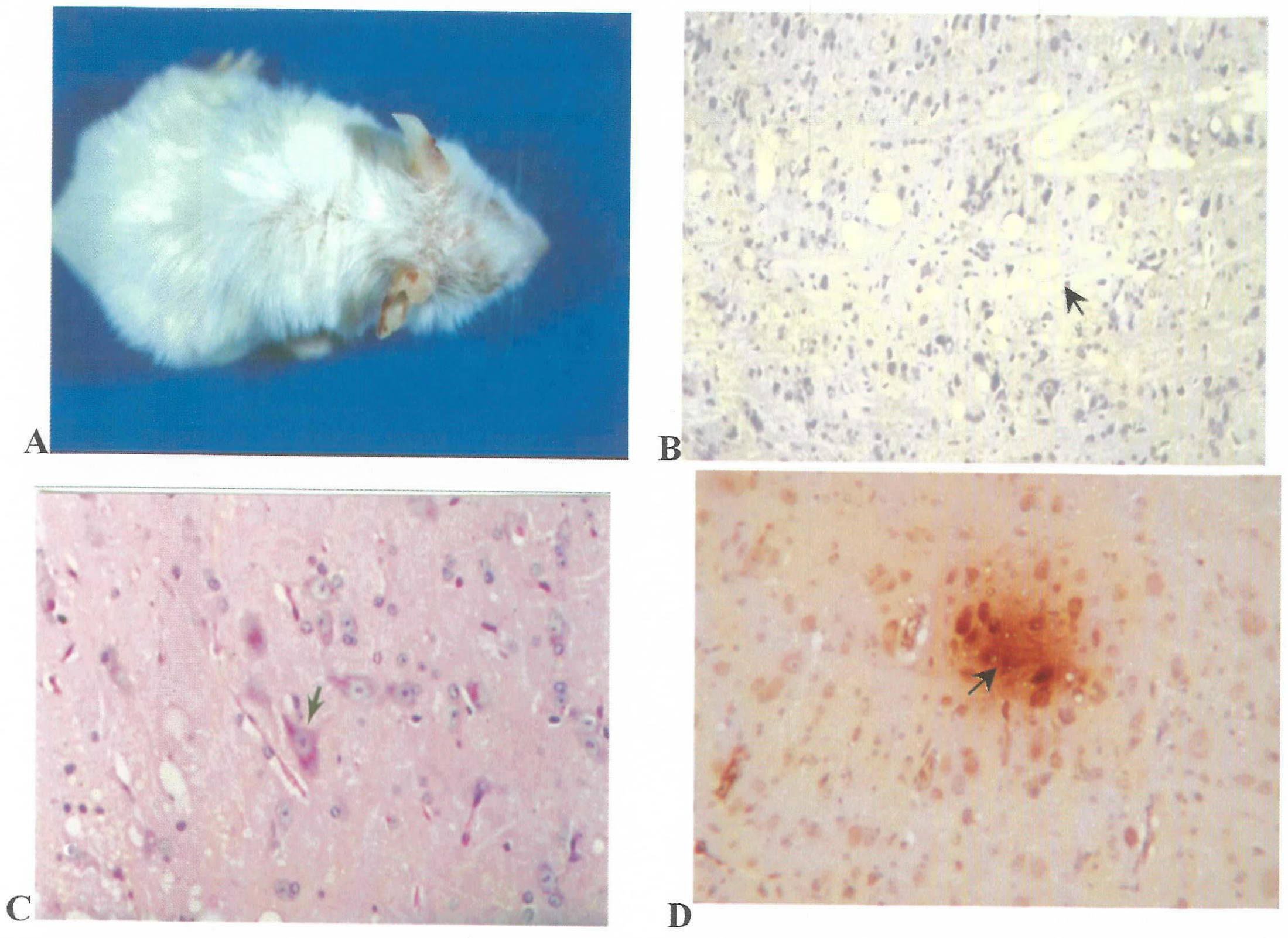

圖三、老化促進小鼠之病理評估指標

Fig. 3. The senescence appearance and pathology in SAMP8 mice. Hair loss and loss of glossiness, skin coarseness, and increased lordokyphosis of the spine (A), spongy (arrow) in the brain stem (B), lipofusion deposition (arrow) in the neurons (C), and -amyloid plaques (arrow) in the hippocampal area (D).

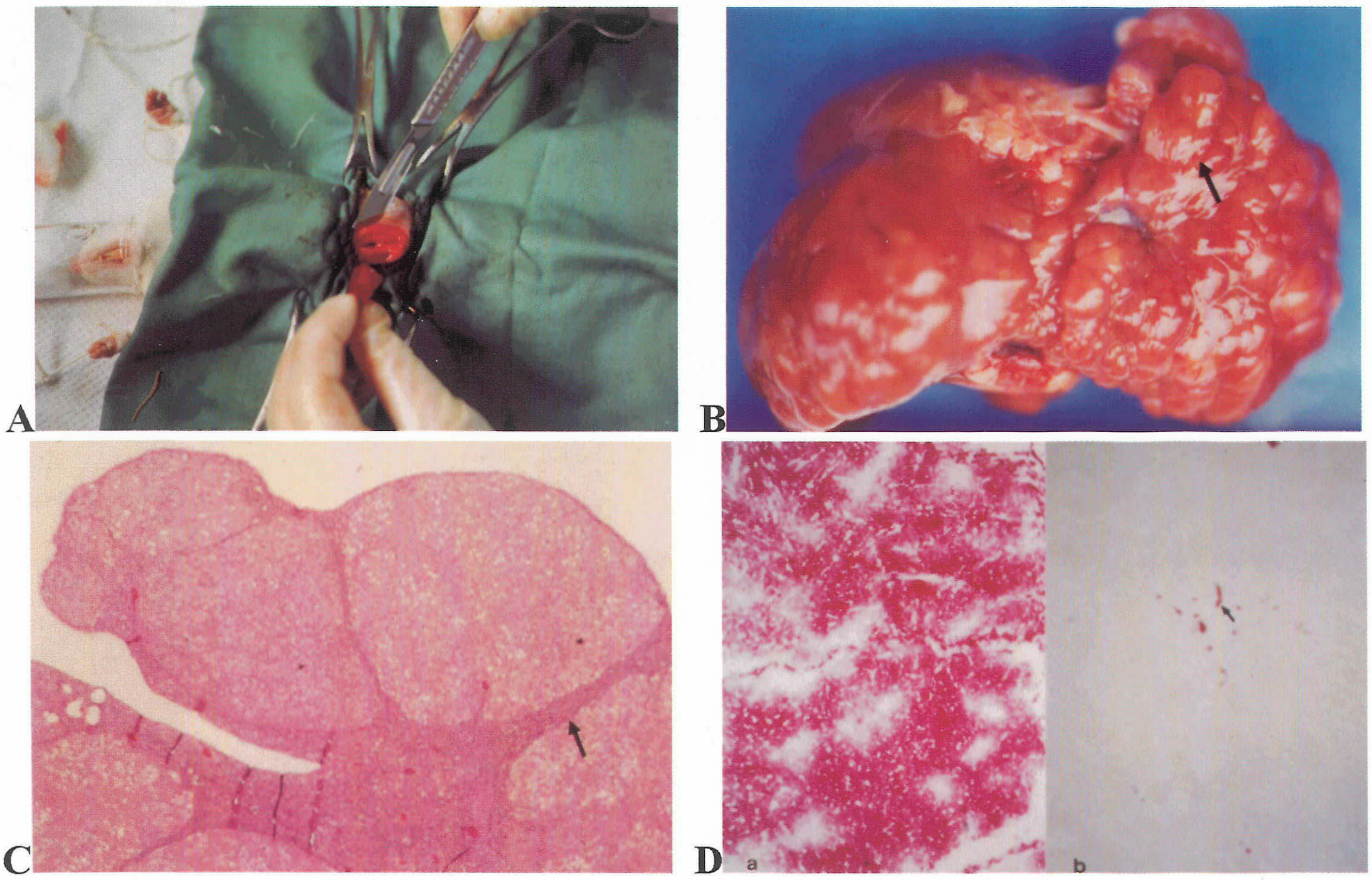

圖四、快速誘導致肝癌法之肝腫瘤病理變化評估

Fig. 4. Rapid bioassay for the chemical-induced hepatocarcinogenesis in rats. Partial hepatotectomy was applied (A), and neoplastic nodules were induced in grossly (B) and histopathology (C) in 2-AAF-treated male rat. Diffuse -GT-positive foci were stained in the treated (a) and control (b) rats (D).

表一、STZ誘發糖尿病鼠之體重及血糖評估指標

Table 1. Body weight and basal glucose in no fasting Sprague-Dawley rats after administration of STZ and nicotinamide

Observed item	Control	STZ	STZ + nicotinamide
Body weight (g)	285±3	267±4*	280±5
Plasma glucose (mg/dl)	1256±3	281±6*	185±5*

STZ: streptozotocin.

Data are meanSD of 10 observations

* Significant level between control and treated groups at $p<0.05$.

Cited from Masiello et al., 1998.

表二、老化促進小鼠之病理評估指標

Table 2. Pathological changes in SAM-P/8 mice

1. Atrophy of the piriform cortex
2. Reduction of dentritic spine of hippocampal pyramidal neurons
3. Lipopigmentation and spongioform degeneration in brain stem
4. Thalamic neuronal inclusion
5. Astrocytosis and axonal dystrophy
6. PAS-positive granular structures in hippocampus

Cited from Takeda and Hosokawa. 1991.

表三、快速誘導致肝癌法之肝腫瘤血清生化指標評估

Table 3. Biochemical changes of AST, ALT, and –GT levels of rats treated with 2-AAF via drinking water after 4, 6, 8, 10, and 12 weeks in rapid bioassay of carcinogenesis

Chemical	Week	Dose (mg/l)	AST	AST	Y-GT
2-AAF	4	0	67 ± 8	131 ± 10	0.1 ± 0.3
		200	124 ± 38	216 ±96*	7.71 ± 6.5*
	6	0	82 ±14	137 ±1.0	3.2 ± 2.9
		200	115 ± 38	137 ±9.9	19.0 ±21.1*
	8	0	76 ±15	127 ± 30	0.7 ± 0.8
		200	107 ± 19	149 ±33*	8.4 ±6.6*
	10	0	99 ±21	147 ±33*	0.2 ± 0.6
		200	107 ± 24	139 ± 23	15.2 ± 9.8*
	12	0	91 ±12	152 ± 48	0.6 ± 0.5
		200	89 ±15	123 ± 10	15.7 ± 14.2

Data are expressed as meanSD (n=7-9).

* Significant level between control and treated groups at $p<0.05$.

表四、快速誘導致肝癌法之肝腫瘤病理評估

Table 4. Histopathological evaluations of rats treated with 2-AAF (200 ppm) via drinking water after 4, 6, 8, 10, and 12 weeks in rapid bioassay of hepatocarcinogenesis

Week	Animal	Sex	Bileducthyperplasia			Regeneration	Fibrosis	Hepatoma
		Number	+	++	+++	nodule		
4	3	M	–[1]	2[2]	1	3	–	–
	4	F	3	–	–	3	–	–
6	4	M	–	–	–	3	3	3
	4	F	–	–	–	–	–	–
8	4	M	–	–	–	4	4	4
	4	F	–	–	–	–	–	–
10	4	M	–	–	–	5	5	5
	4	F	–	–	–	1	1	1
10	4	M	–	–	–	4	4	4
	5	F	–	–	–	1	1	1

M: Male rats; F: Female rats; +: Mild; ++: Moderate; +++: Remarkable.

[1] –: no effect.

[2] Affected number of treated rats.